


Kvíkoty

Pro Májové setkání
4. května 2024
Ladislav Lacina

Pneumologická klinika,
FTN Praha-Krč



Google Earth

Kvíkoty [cz]

Quieken [de]

Squawks, Squeaks, Chirping rales [en]

- vrzavý zvuk slyšitelný fofendoskopem u některých intersticiálních plicních chorob

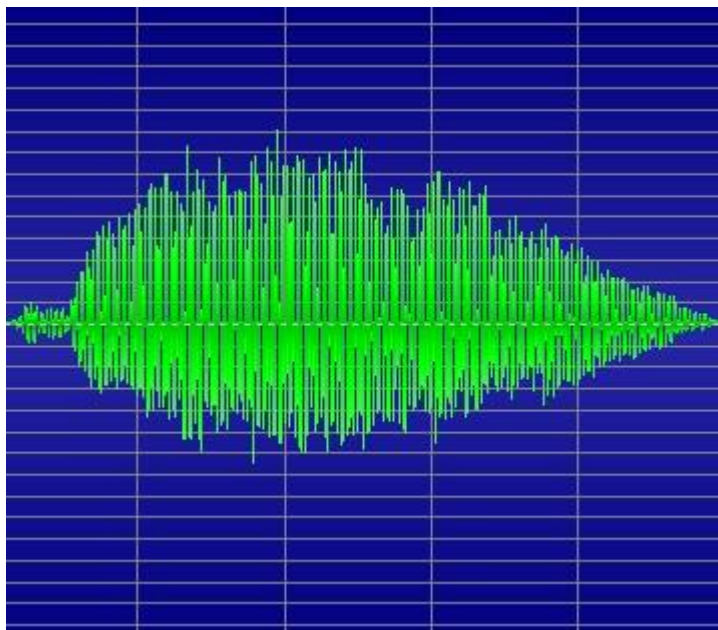
1.- Laënnec – De l'auscultation médiate (1819)

„le cri d'un petit oiseau“ – křik ptáčete



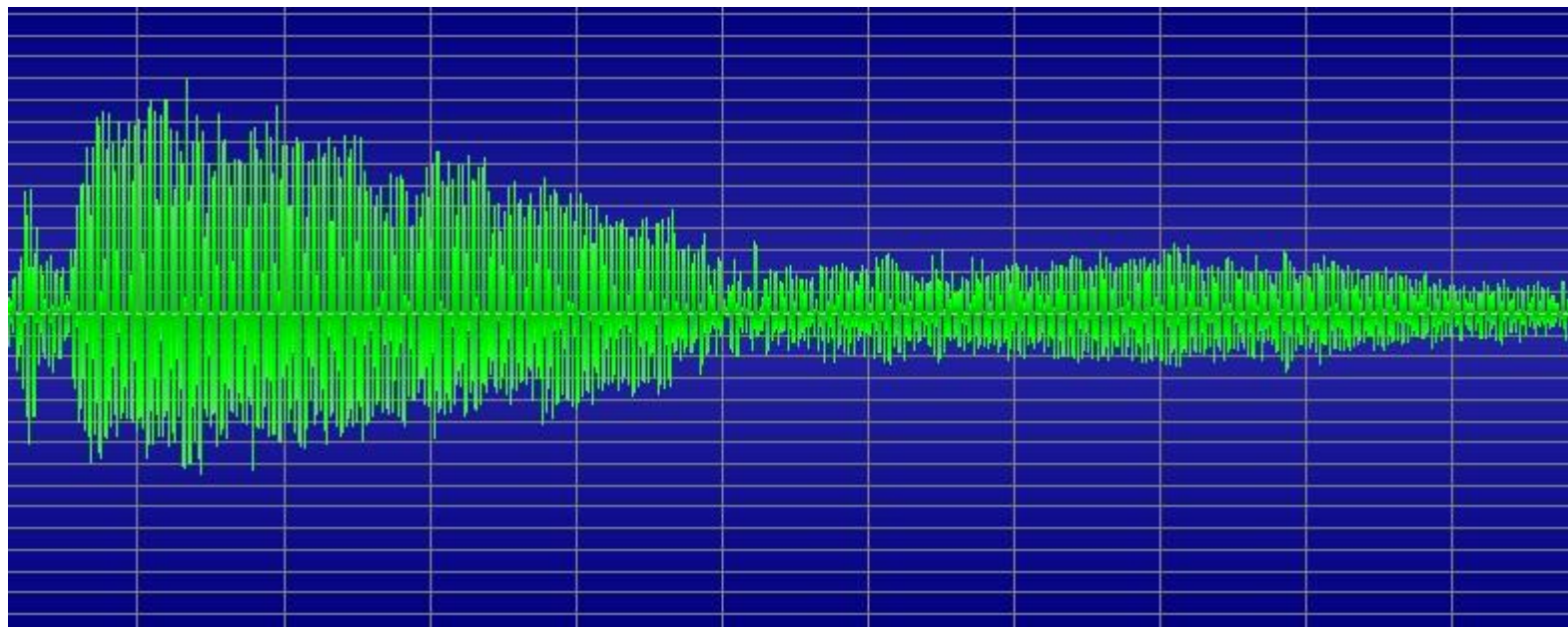
Kvíkoty

- inspirační
- bez prodloužení exspira
- krátké, uťaté
- na relativně malé ploše
(někdy jen ventrálně)
- uniformní
- doprovázené krepitem



Pískoty

- převážně exspirační
- prodloužení exspira
- dlouhé, do ztracena
- většinou nad celými plícemi
- uniformní/různorodé
- nejsou doprovázeny krepitem



Vznik některých patologických posl. fenoménů

chrůpky

rozkmitání hlenů v průduškách

chropy

probublávání skrz vrstvy tekutin (zánětlivá exsudace či hleny)

pískoty


průchod proudu vzduchu přes zúžené místo

krepitace

náhlé rozevření alveolů či velmi malých dých. cest při postupujícím nádechu


kvíkoty

náhlé rozevření bronchiolů při postupujícím nádechu



Fyzikální vyšetření

Další poslechové fenomény
„Krákání“ (squawk) – nádechová krákavý fenomén
vyskytující se u exogenní alergické alveolitidy



Exogenní alergická alveolitida

U obou forem onemocnění můžeme zachytit poslechový nálezn krepitu bilaterálně při plicních bazích a tachypnoi. Někdy jsou přítomny i pískoty a kvíkoty, neboť s plicím parenchymem jsou postiženy i dýchací cesty.

...

Raghu G, Remy-Jardin M, Ryerson CJ, Myers JL, Kreuter M, Vasakova M, et al.

Diagnosis of Hypersensitivity Pneumonitis in Adults. An Official ATS/JRS/ALAT Clinical Practice Guideline.

Am J Respir Crit Care Med. 2020 Aug 1;202(3):e36-e69.

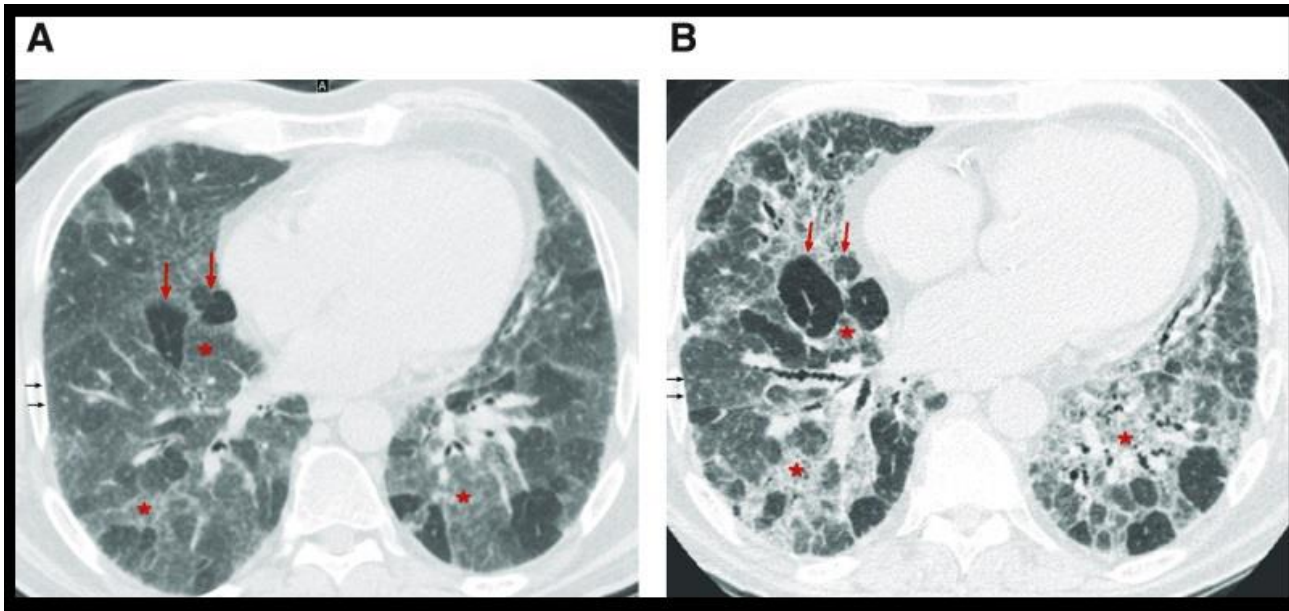
doi: 10.1164/rccm.202005-2032ST.

PMID: 32706311

- Kvítkoty jsou společný poslechový nález fibrotické i nefibrotické varianty EAA

- Kvítkoty zvyšují pravděpodobnost, že u intersticiálního plicního procesu se jedná o EAA

- Souvisí s obrazem tlačanky (příznakem tří denzit)



Earis JE, Marsh K, Pearson MG, et al

The inspiratory "squawk" in extrinsic allergic alveolitis and other pulmonary fibroses.

Thorax 1982;37:923-926.

- **14 pacientů s kvíkoty**

- 9x (64%) EAA

- 7x expozice ptákům

- 1x revmatoidní artritida

- 1x systémová skleróza

- 1x Wegenerova granulomatóza

- 1x sarkoidóza

- 1x idiopatická (plicní fibróza)

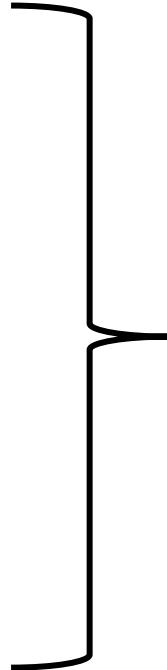
Pereira CAC, Soares MR, Boaventura R, et al.

Squawks in interstitial lung disease prevalence and causes in a cohort of one thousand patients.

Medicine (Baltimore). 2019 Jul;98(29):e16419

- **Sao Paulo, Brazílie:** Vyšetřeno 1000 pacientů z registru pro IPP
 - **49x zaznamenány kvíkoty (4,9%)**

- 23x (47%) EAA
- 7x (14%) IPP při syst. onem. pojiva
- 4x (8%) pleuroparenchymální fibroelastóza
- 4x (8%) mikroaspirace
- 3x (6%) fibrotizující kryptogenní org. pneumonie (?)
- familiární IPP, sarkoidóza, NSIP, bronchiolitida (16%)
- 1x IPF

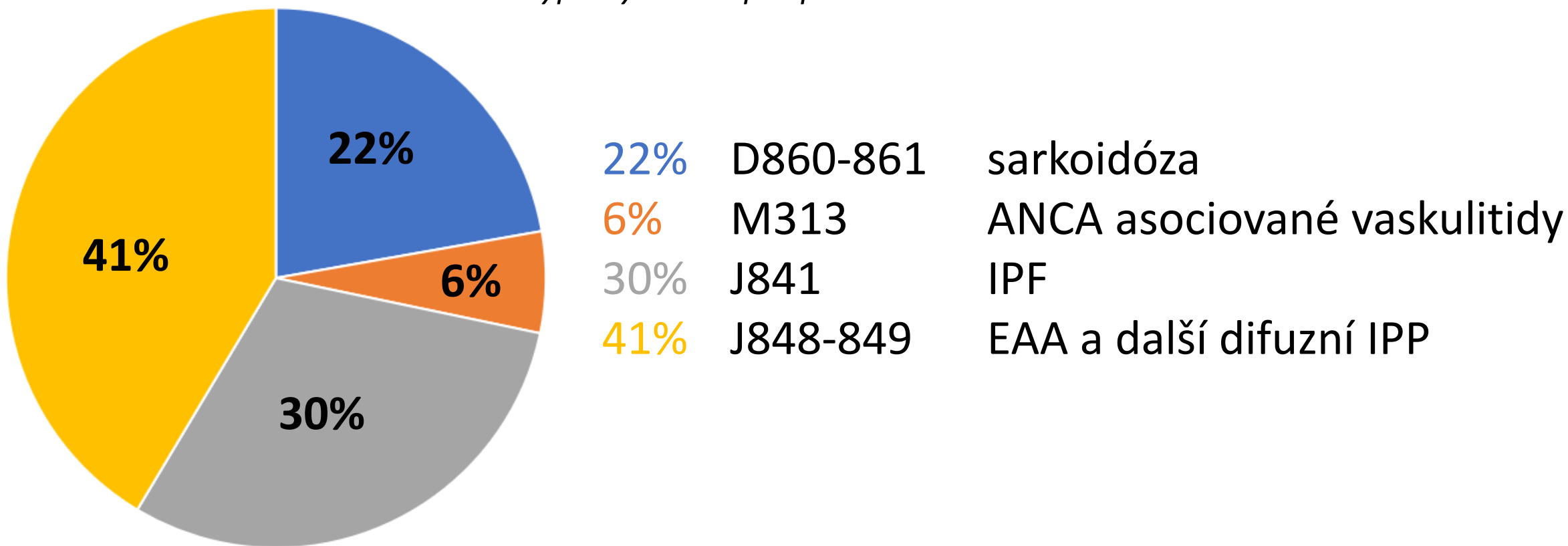


Ve 41%
obraz
mozaiky
na HRCT

Ambulance pro intersticiální plicní procesy FTN

Kolem 550-580 pac. v dispenzarizaci

...další výpočty budou pro počet 568

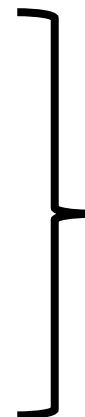

Ambulance pro intersticiální plicní procesy FTN

Fulltextové vyhledávání „kvíkot*“

Období 6/2022 – 12/2023 (18 měsíců)

Lůžkové stanice:	0
Všeobecná ambulance:	0
Onkologická ambulance:	0
Ambulance IPP/alergologie:	20



Pojem asi znám jen
intersticiologům...

$$20 / 568 * 100\% = 3,5\%$$

Fulltextové vyhledávání „krákok*“

Období 6/2022 – 12/2023 (18 měsíců)

Celá klinika: 0

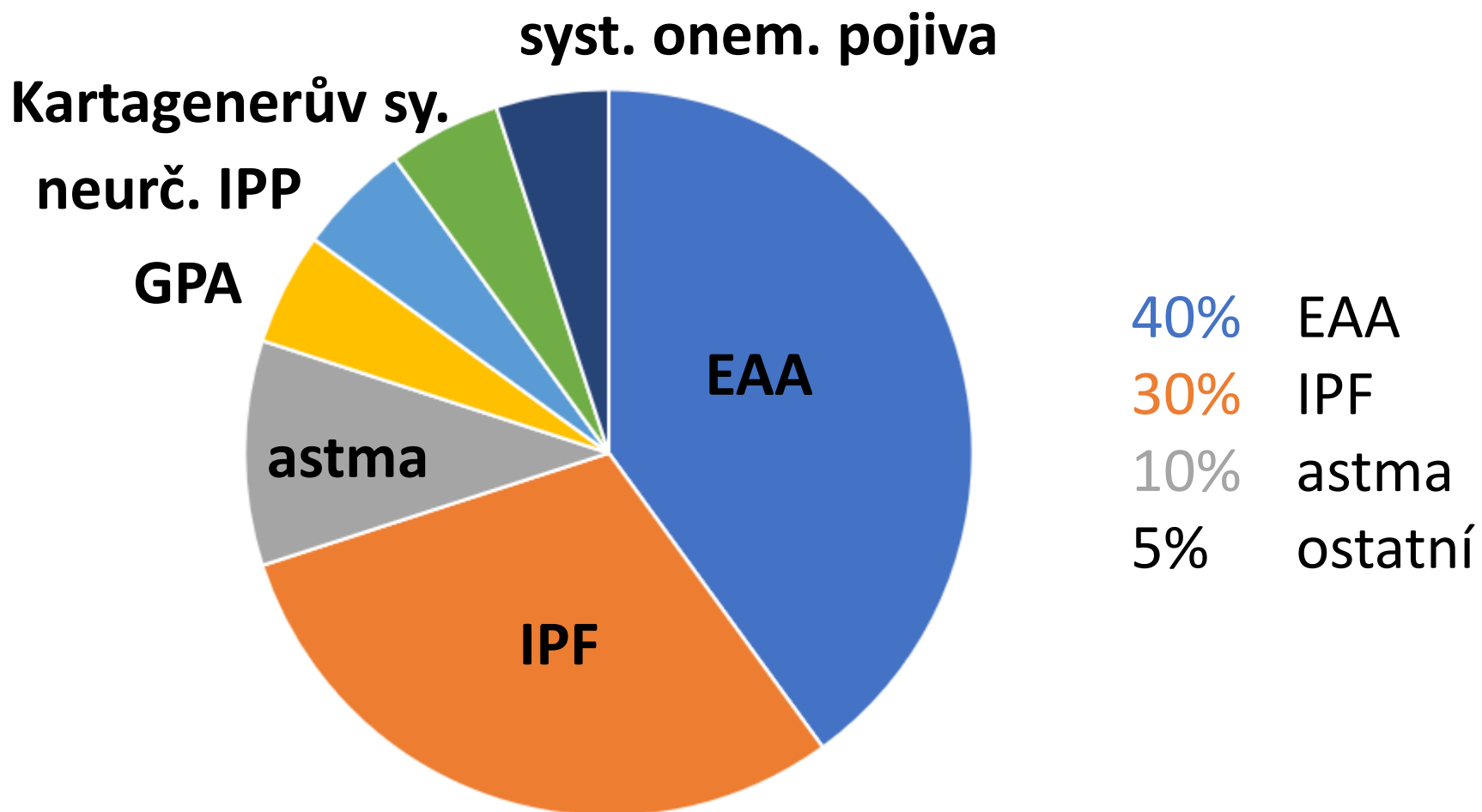
65% ženy

35% muži

Ambulance pro intersticiální plicní procesy FTN

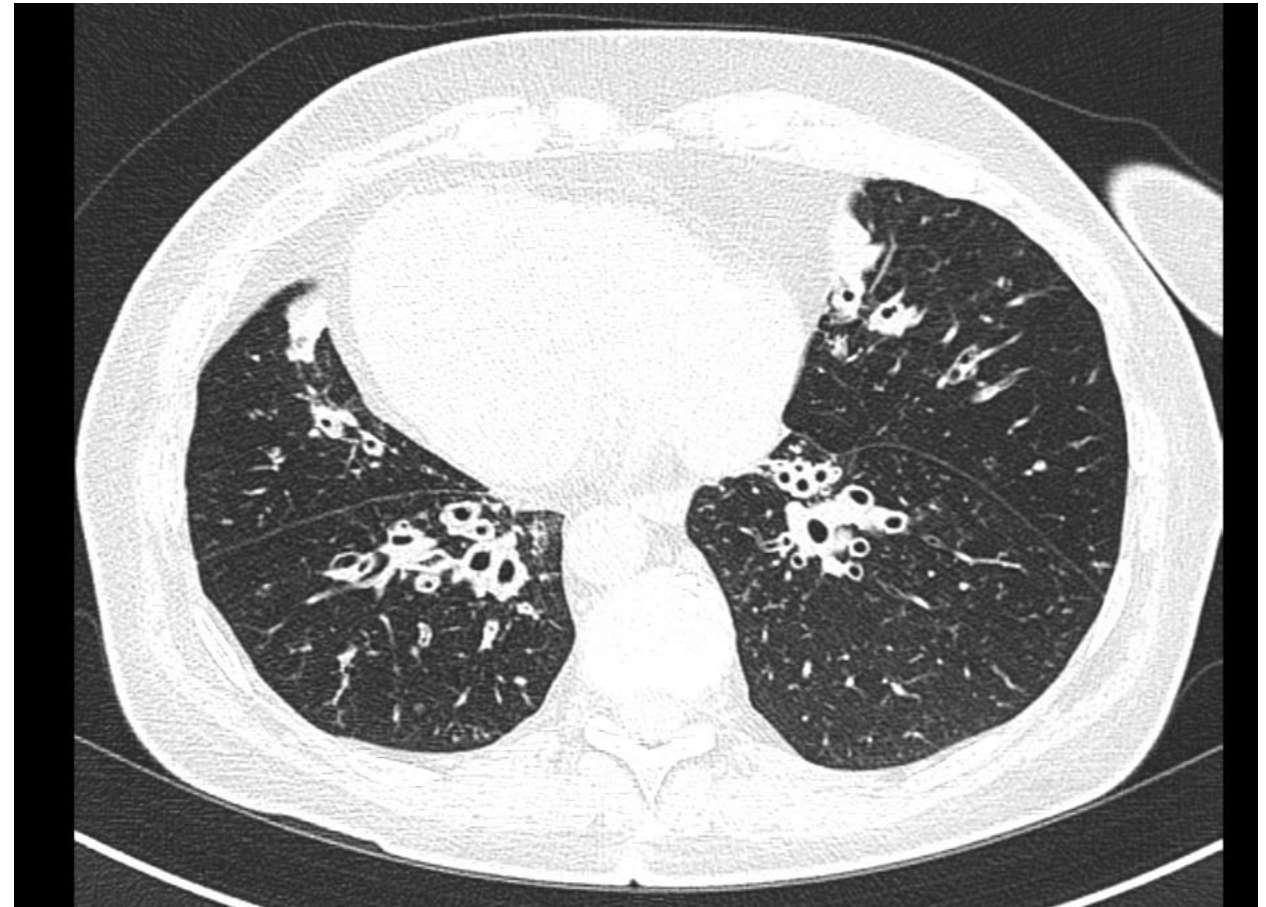
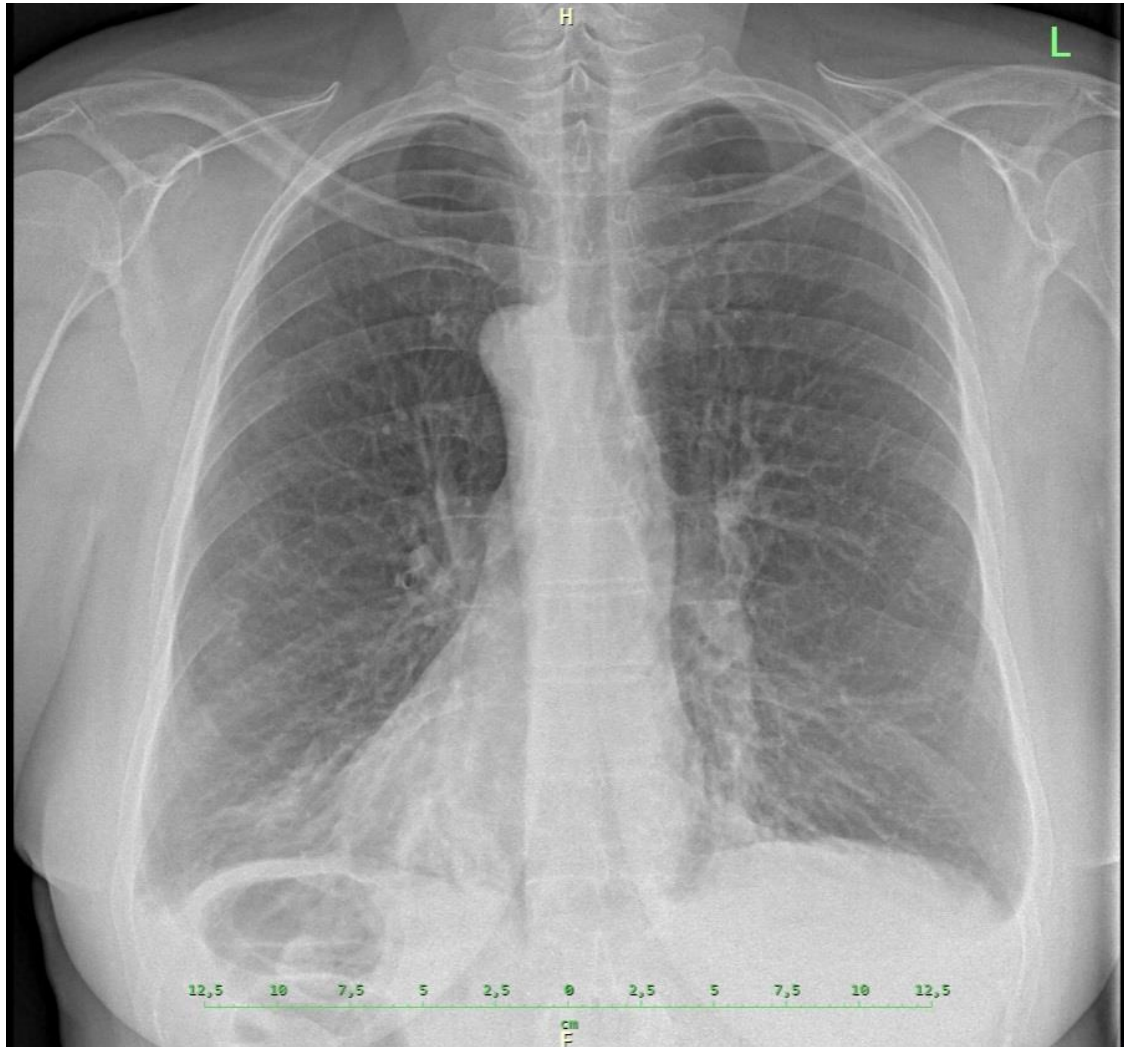
U jakých dg. zjištěn „kvíkot*“ ?

zaznamenáno 20x, .t.j. u 3,5% pac. z amb. pro IPP

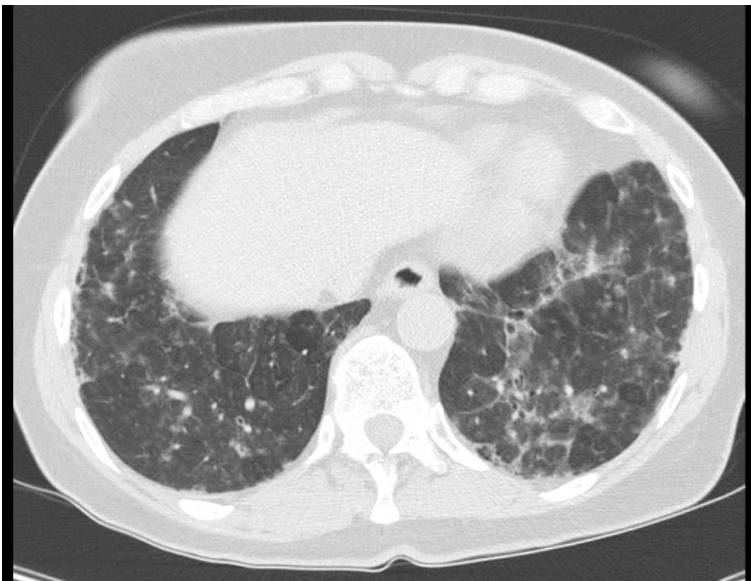


Kartagenerův syndrom

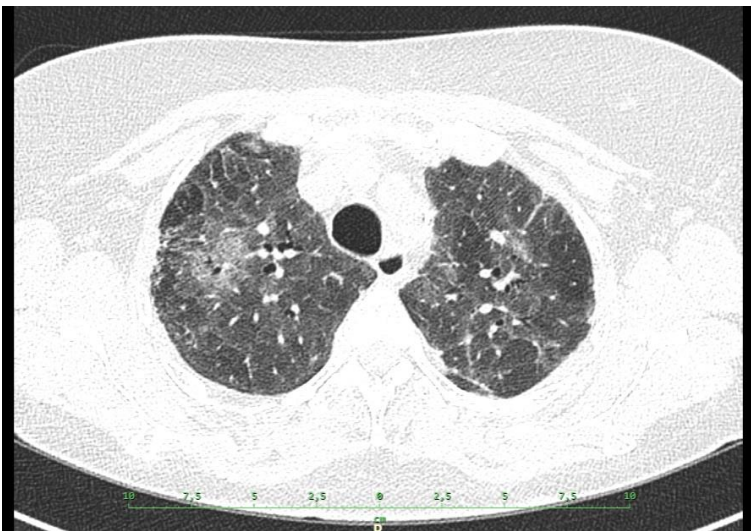
- patrné bronchiektazie a situs viscerum inversus



Exogenní alergická alveolitida (8 př.)



pac. 1



pac. 2

Pravděpodobná etiologie:

3x papoušek

3x plísně

1x slepice

1x prase

1x kožní maz kocoura

1x prach z dílny

1x roztoči

1x zcela kryptogenní

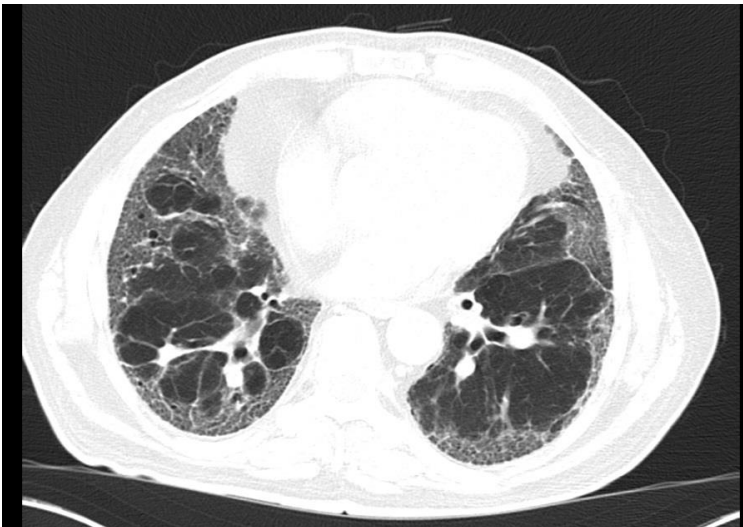
- zjištěno pilotním programem analýzy antigenů z domácích expozic

6/8 – obraz mozaiky

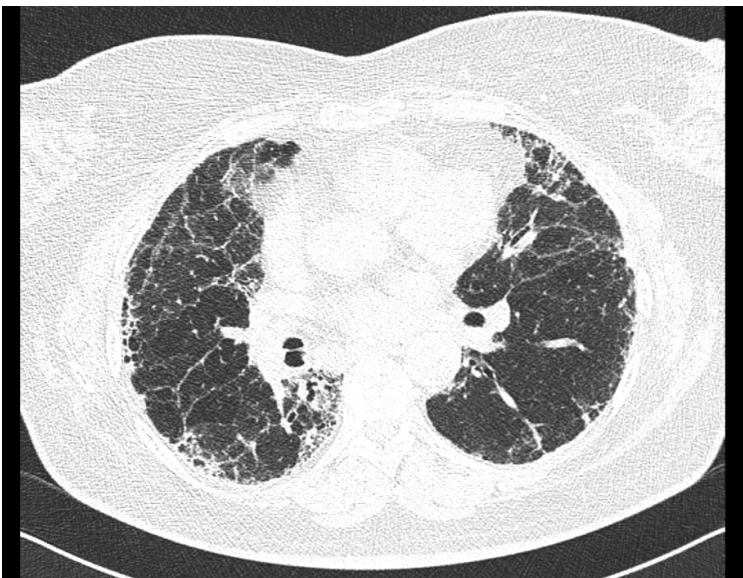
3/8 – noduly na HRCT

5/8 – fibróza na HRCT

Idiopatická plicní fibróza (6 př.)



pac. 1



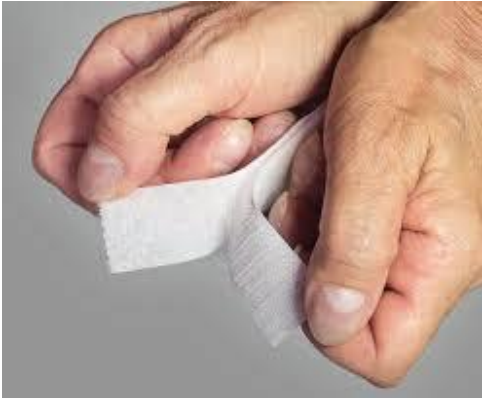pac. 2

minimálně 4/6 „divné“

- ve dvou případech bioptováno
 - v obou případech velké množství Langhansových buněk
 - 1x „možná UIP“, 1x „neurčitá pro UIP“
- 1x ve vedlejších dg. revmatoidní artritida
- 1x významná periferní eosinofilie

3/6 na DDOT

Možnost vlivu úhradových kritérií na přiřazení formální diagnózy?




Závěr:

- Poslech plic není symbolický rituál, ale zjišťování informací. Neodbyvejme ho.
- Kvítky reálně existují.
- Mají vztah k EAA a k hraničním případům IPF.
- Vztít je do úvahy při rozvahách o kryobiopsii?



andele-nebe.cz angels-heaven.org himmels-engel.de



PLEJA III



ŠARE

*Milujeme vás
a pomáháme vám*

Obr.
4441

Od roku 1998 trvá evakuační pohotovost



AŠTAR ŠERAN